

Micropigmentação do complexo aréolo/mamilar

A técnica de micropigmentação que é definida como a implantação de pigmentos (corantes) na camada subepidérmica da pele com o auxílio de um dermógrafo e agulhas apropriadas. Trata-se de uma técnica de permanência temporária da pigmentação, variando de 10 a 18 meses, necessitando de retoques a cada período destes, assim garantindo a proximidade e adequação da cor depositada com a cor da pele.

As possibilidades de utilização da técnica são variadas, desde realçar os traços naturais de olhos e sobrancelhas, como reconstruir sobrancelhas e lábios naturalmente inexistentes ou perdidos por acidentes que lavaram a conseqüentes cicatrizes. O que iremos abordar nesta edição é a micropigmentação do complexo aréolo/mamilar pós mastoplastia e pós mastectomia.

A sociedade atual está centrada em um padrão de beleza voltado para um corpo estruturalmente bem formado, levando o indivíduo a procurar recursos para uma melhor adaptação ao meio. Houve então uma disparada aos atendimentos especializados em estética como: dermatologistas, esteticistas e principalmente cirurgiões plásticos.

Os seios:

Os seios pela sua especial anatomia, são alvo privilegiado de envelhecimento prematuro, com perda de turgor e tons.

Na mulher jovem as mamas são duras e elásticas, mas paulatinamente perdem seu viço pela gravidez seguido de períodos de amamentação, emagrecimento bruscos, envelhecimento, fatores estes que modificam sua firmeza levando ao aparecimento da chamada ptose.

A mama normal é um cone glandular, coberto por pele e tecido glandular subcutâneo, onde os vasos e nervos correm da base para o ápice, não muito superficiais, formando uma verdadeira malha.

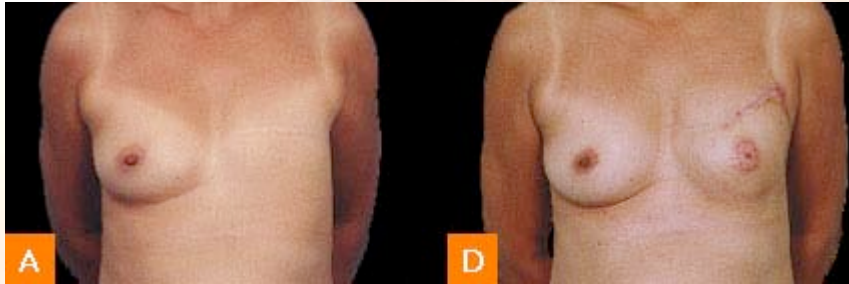
A mamoplastia pode intervir em diversas alterações estéticas como no volume, forma, relação entre pele e glândula, diâmetro e projeção do complexo aréolo/mamila, ou em qualquer combinação.

Atualmente, as diversas técnicas redutoras visam obter cicatrizes menores na ressecção de excessos cutâneos, glandulares e adiposos, sendo que a escolha do tipo de abordagem cirúrgica dependerá do tipo de alteração apresentada. Contudo, a mamoplastia traz consigo a temível cicatriz, é aqui que a micropigmentação estética oferece um papel preponderante, dando cor e efeito óptico porém não projeção.

Além da cirurgia plástica puramente estética, outra forma de aplicação da micropigmentação é nas cirurgias de mastectomia. Devido ao câncer de mama ser o de maior incidência entre as mulheres no Brasil, em que boa parte dos casos seu tratamento

é cirúrgico, levando a mastectomia parcial ou total, dependendo da extensão da neoplasia.

Seja qual for sua extensão, quando a mastectomia é necessária traz consigo a reconstrução mamária que devolve volume e forma para as mamas, e para a obtenção da cor, utiliza-se técnica de enxertia, que trata-se de uma técnica muito dolorida e de resultado pouco satisfatório, em sua substituição hoje muitos cirurgiões optam pela micropigmentação, que mostrou-se mais eficaz nos resultados com muito menos trauma ao paciente, além de uma uniformidade na cor.



A- mama após mastectomia;

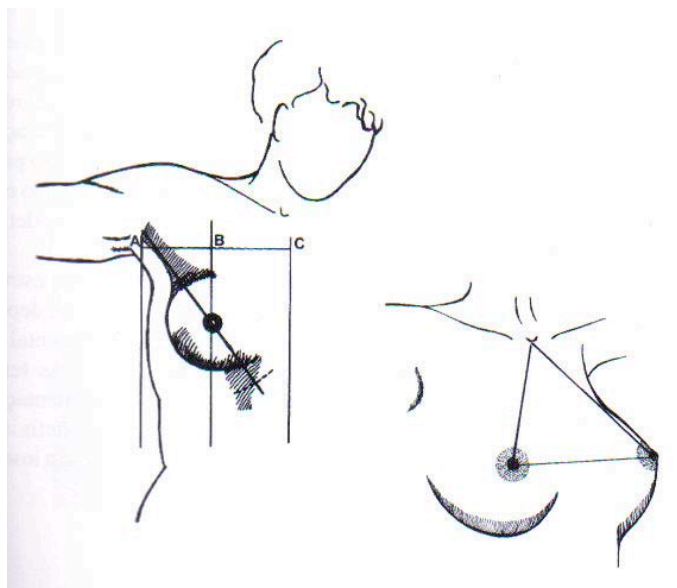
B- mama após reconstrução mamária, seguida de enxertia, perceba a diferença de pigmentação entre uma aréola e outra

Técnicas de execução:

O primeiro passo é buscar a simetrização entre as duas aréolas, o que na grande maioria das vezes encontram-se já prontas para micropigmentação, principalmente nos casos de mastectomia onde é previsto o uso da técnica.

A medição se realizará em posição semi-sentada, se verificará com uma régua passando pelos pontos A e A', observando rigorosamente a boa horizontalidade, para evitar um resultado inestético das aréolas.

Antes de efetuar o traço nas aréolas inspecionar detalhadamente as imperfeições assim como as cicatrizes periareolares, enxertos cirúrgicos e outros. Os dois círculos devem ser simétricos e situados no cone mamário.



Se foi produzido uma ptose secundária, ou se a cirurgia não devolveu sua forma cônica, será necessário efetuar a medição antes descrita para que as aréolas fiquem bem posicionadas. Será conveniente assinalar que o diâmetro da aréola não ultrapasse 5 a 5,5 cm.

O traçado areolar se efetuará com um lápis de dureza médio e de cor marrom. A perfeição do desenho se verifica observando através de um espelho vertical, levando em consideração que nem sempre o traço é uniforme.

Preparação do pigmento:

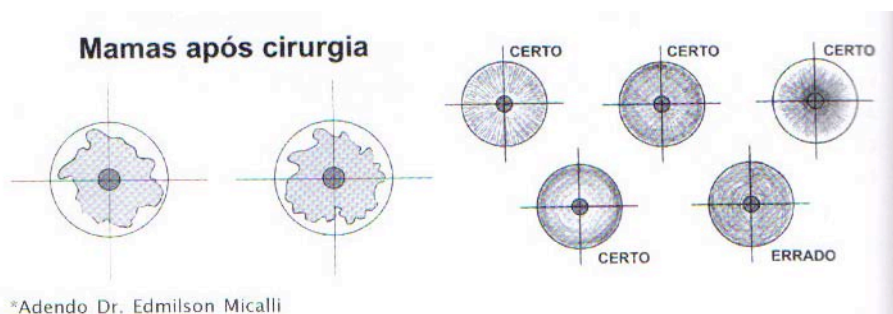
A mistura do pigmento estará condicionado pela cor da pele, incrementando a este tom mais escuro do que se observa na aréola normal, dado que o resultado final é sempre mais claro. A mistura se verifica topicamente ao lado da aréola, ao se chegar na cor correta preparar quantidade suficiente, a fim de se ter a mesma mistura até o final do atendimento.

Para se obter o efeito mais claro ao redor da aréola e o mais escuro do centro (bico), devemos usar técnica adequada assim criando uma ilusão de projeção.

Desenvolvimento prático:

Antes de se iniciar a aplicação da técnica de micropigmentação, devemos aplicar uma porção generosa de anestésico tópico do tipo lidocaína, e deixar agir por cerca de 40 minutos coberto por um filme osmótico para assegurar sua penetração e uma sedação mais eficaz. Nos casos de mastectomia esta etapa deve ser pulada, uma vez que o paciente mastectomizado não possui sensibilidade local.

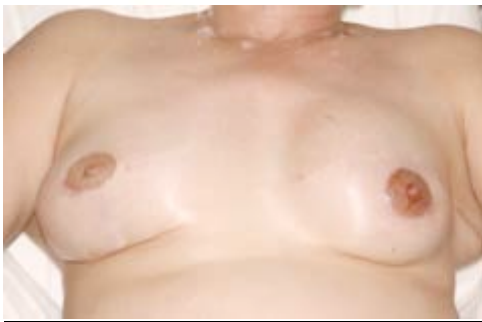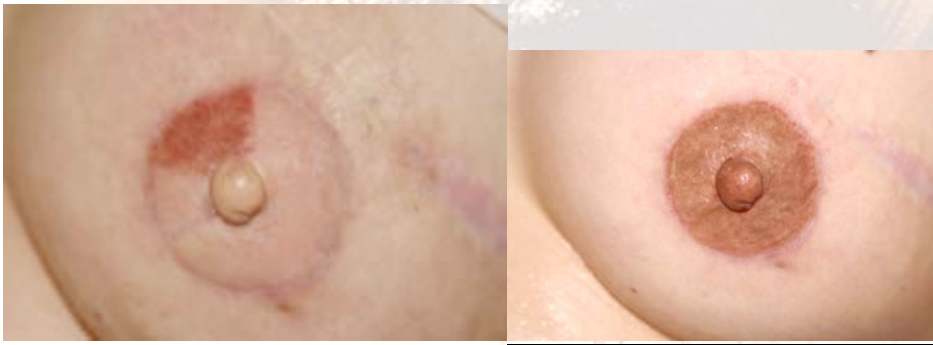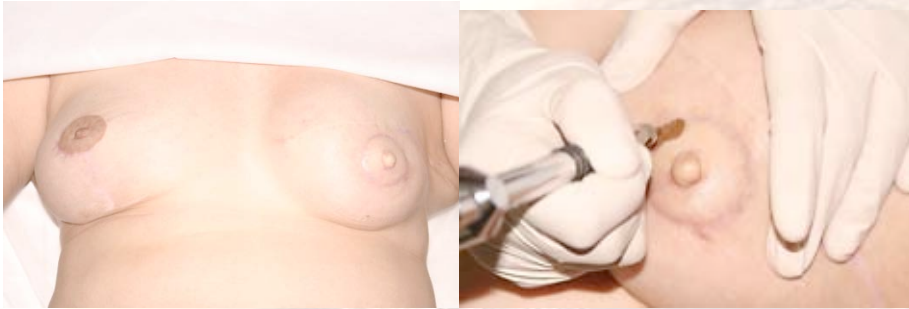Para se conseguir o efeito degradé da pigmentação (halo mais claro e centro mais escuro) será utilizada agulha linear de 5 pontas e aparelho posicionado a 45° em relação da pele, o que levará a pintura da aréola, partindo com uma pressão moderada para o halo mais claro e aumentando a pressão conforme ir de encontro ao centro. Para se obter um efeito de projeção para o bico utilizaremos agulhas triponta circular, e aparelho posicionado a 90° o que escurecerá a cor do pigmento sem que este necessite de um novo preparo. O aparelho deve permanecer em velocidade de média a alta e movimentos curtos e lentos, seguindo o trajeto das aréolas.



Ao término da técnica a higienização local e aplicação local de uma pomada cicatrizante é indicada após os 08 dias posteriores a aplicação, assim como evitar

banhos de mar e piscina, sol, vapor e não coçar ou remover as crostas que surgirão durante a cicatrização, Também pode ser usado um curativo do tipo micropore sobre a pomada, para evitar que a mesma seja removida.

A verificação do trabalho realizado será a partir dos quinze dias posteriores a pigmentação aplicada, observando-se a densidade da cor. A cliente deverá fazer uma revisão. Um mês após, para um possível retoque ou a confirmação de um excelente trabalho.



As possibilidades de utilização da micropigmentação no campo da dermatologia ou cirúrgica cosmética são praticamente ilimitadas, dependendo em muitos casos da criatividade do cirurgião e do pigmentador, assim como da disponibilidade do equipamento para poder realizar uma determinada técnica.